


白内障术后两种情况需要做 YAG 激光治疗

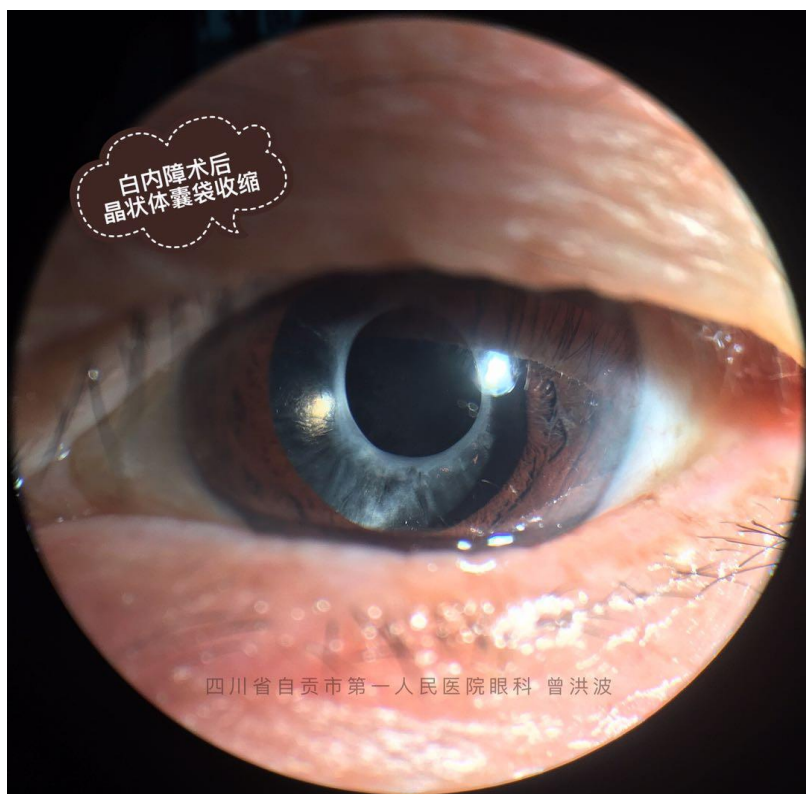
四川省自贡市第一人民医院眼科 曾洪波

一、囊袋收缩

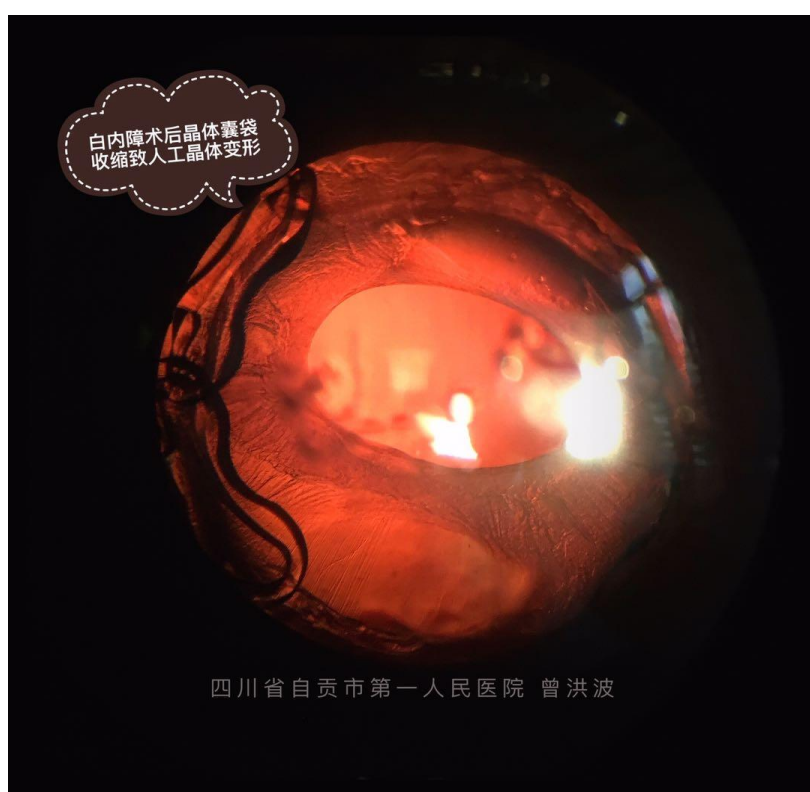
正常的囊袋口是这样的：



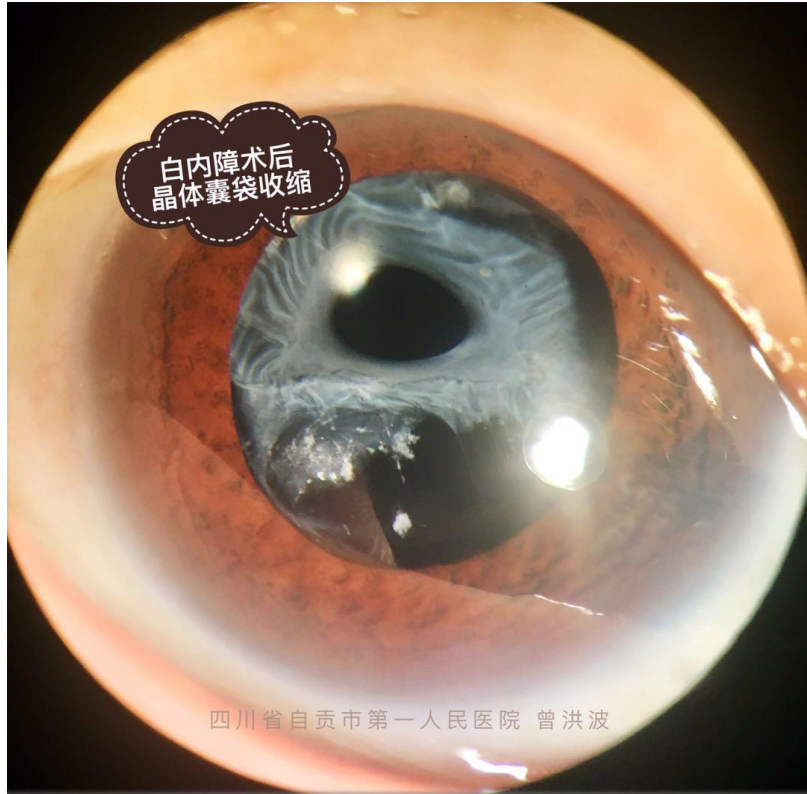
收缩以后就成了在这样：



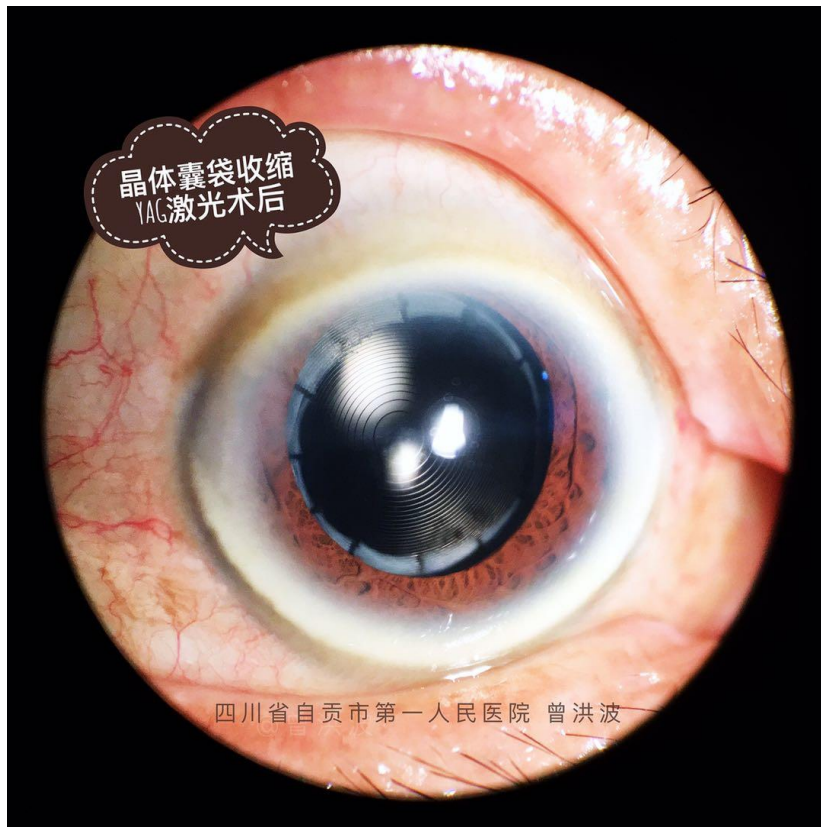
囊袋收缩可以使人工晶体倾斜或者变形，就像下面这张：



严重的收缩可以出现晶体悬韧带断裂，人工晶体囊袋复合体移位，人工晶体偏离正常位置，就像下面这样：

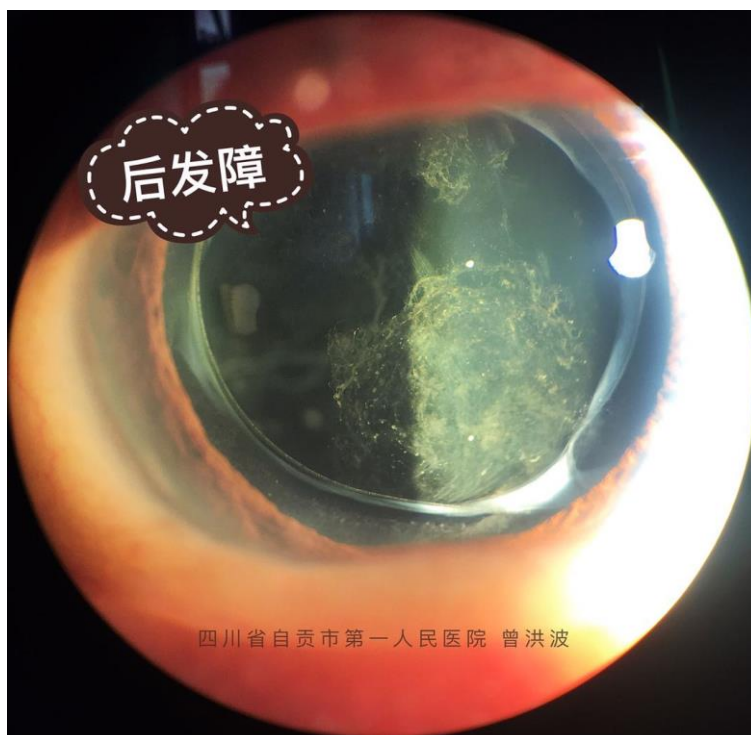


早期的囊袋收缩，激光治疗以后是这样的

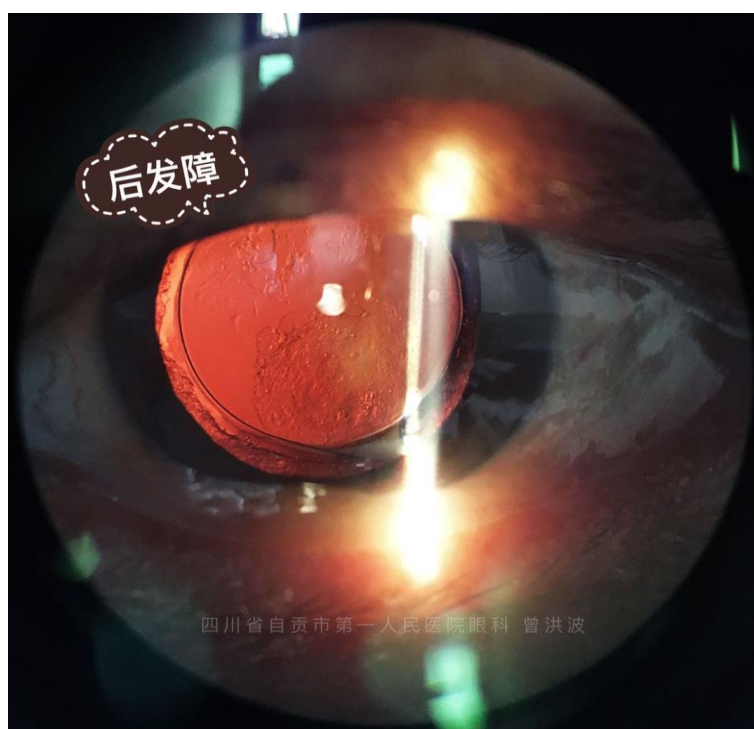


二、后发障

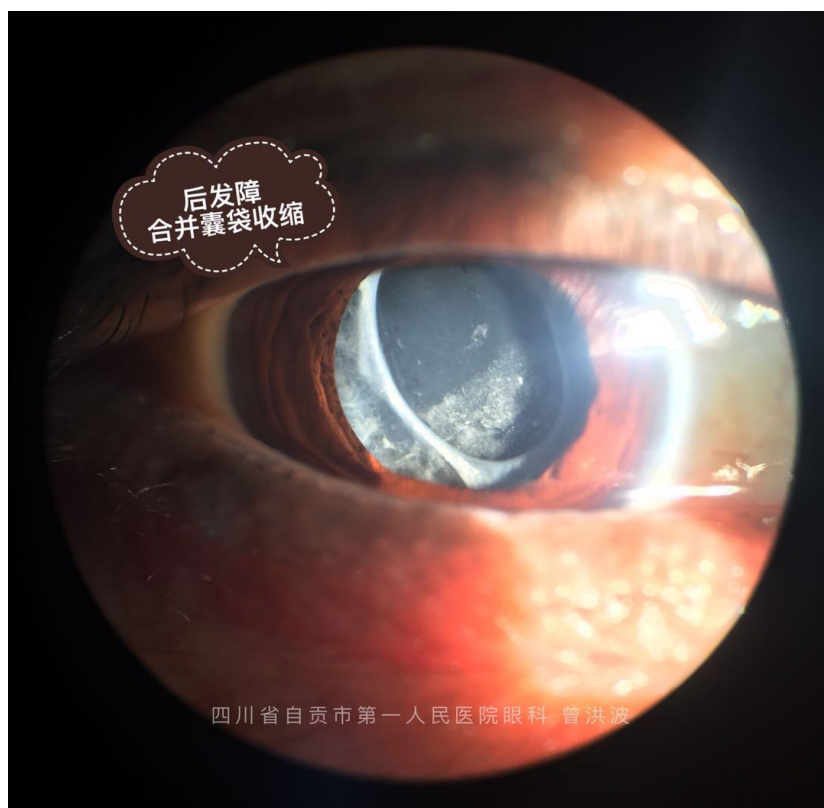
白内障术后，具有再生能力的晶体上皮细胞增生移行形成后囊膜的混浊，导致视力下降，称之为后发障。



后照法看它是这样的：



收缩与后发障也可以同时出现，比如：



后发障采用 YAG 激光治疗以后，就成了这样：

